

تأثير عقار الهيدروكسي كلوروكوين في التركيب النسيجي والفيسيولوجي للكلى والدور الوقائي لنبات الكراوية في اناث الجرذان البيض

أحلام داود عبيد*، منى صلاح رشيد
قسم علوم الحياة، كلية العلوم، جامعة تكريت، العراق



This work is licensed under a [Creative Commons Attribution 4.0 International License](https://creativecommons.org/licenses/by/4.0/)

<https://doi.org/10.54153/sjpas.2024.v6i3.822>

الخلاصة:

أجريت الدراسة الحالية في البيت الحيواني والمختبرات التابعة لكلية الطب البيطري /جامعة تكريت ابتداءً من تاريخ (2023/10/12) الى (2023/11/11)، هدفت الى تقييم دور عقار الهيدروكسي كلوروكوين في احداث تغيرات نسيجية وفسلجية في الكلى، ودور نبات الكراوية العلاجي وتأثيرها الوقائي في اناث الجرذان البيض. تضمنت هذه الدراسة (30) من اناث الجرذان البيض، وزعت الى (6) مجاميع بواقع (5) حيوانات لكل مجموعة الأولى منها مجموعة السيطرة التي غذيت على عليفة اعتيادية وماء طوال مدة التجربة، المجموعة الثانية جرعت بالجرعة العلاجية لعقار الهيدروكسي كلوروكوين بتركيز (1.5 ملغم/كغم لمدة (30) يوماً، المجموعة الثالثة جرعت بالجرعة فوق العلاجية لعقار الهيدروكسي كلوروكوين (3 ملغم/كغم)، المجموعة الرابعة جرعت بمستخلص نبات الكراوية بتركيز (60 ملغم/كغم)، المجموعة الخامسة جرعت بالجرعة العلاجية بتركيز (1.5 ملغم/كغم) مع مستخلص نبات الكراوية بتركيز (60 ملغم/كغم). المجموعة السادسة جرعت بالجرعة فوق العلاجية بتركيز (3 ملغم/كغم) مع مستخلص نبات الكراوية بتركيز (60 ملغم/كغم) بعد انتهاء مدة التجربة، أذ تم تخدير الحيوانات وتم سحب الدم من القلب مباشرة، انه تم اجراء الاختبارات الفسلجية لوظائف الكلية من مصل الدم. وأظهرت نتائج الفحص المجهرى للكلى حصول تثخن محفظة بومان وتخر واحترقان دموي.

معلومات البحث:

تاريخ الاستلام: 2024/02/19
تاريخ التعديل: 224/03/11
تاريخ القبول: 2024/04/15
تاريخ النشر: 2024/09/30

الكلمات المفتاحية:

الهيدروكسي كلوروكوين، التركيب النسيجي، الفسيولوجي، نبات الكراوية

معلومات المؤلف

الايمل:
ahlam.dawood@st.tu.edu.iq
الموبايل: 07829651330

المقدمة:

لقد كان الانسان يستعمل العقاقير والأدوية في علاج العديد من الامراض النفسية والعضوية، ويعد توقع الاثار الجانبية المحتملة للأدوية جانباً ذو أهمية رئيسية في اكتشاف الادوية الحالية وتطويرها، ولا شك أن التطور العلمي أدى الى اختراع العديد من أنواع العقاقير والادوية سواء كانت من المصادر النباتية او مواد [1]. والأدوية المصنعة من المواد الكيميائية لها تأثير حيوي على الانسان او الحيوان وهي تستخدم في شفاء الامراض وعلاجها وتشخيصها. ويمكن استخدامها لفترة محدودة او بشكل مستمر في حالة الامراض المزمنة، حيث يمكن للأدوية ان تؤثر على العمليات الفسيولوجية في الحالات الطبيعية والمرضية، فقد تم تقسيم الادوية على أساس الية عملها وتأثيرها، فقسم منها يعمل على تثبيط بناء جدار الخلية للبكتريا، والقسم الاخر يعمل على تثبيط بناء الحامض النووي [2]، ولذلك قامت منظمة الصحة العالمية بوضع خطة بشأن مقاومة مضادات الميكروبات والاستخدام الأمثل للمضادات الحيوية، حيث أن الاستخدام المتكرر للمضادات الحيوية بشكل خاطئ يؤدي الى زيادة تعرض الجسم للاستعمار من قبل الكائنات المسببة للأمراض [3]. ومن العقاقير التي شاع استخدامها عقار الهيدروكسي كلوروكوين التي لفتت المنشورات الحديثة الى الفائدة المحتملة لعقار الهيدروكسي كلوروكوين في علاج متلازمة الجهاز التنفسي الحادة الوخيمة SARS-COV-2 التي يسببها الفيروس التاجي COVID-19 وذلك لقدرة عقار الهيدروكسي كلوروكوين على الارتباط مع الجليكوزيل في المستقبلات الخلوية للفايروس [4]. وقد اتجهت الأنظار الى استخدام البدائل الطبيعية نظرا للآثار الجانبية للمواد الكيميائية المختلفة وعدم فعاليتها في معالجة بعض الامراض

المستعصية والمعروفة حديثاً، ولقد لعبت النباتات دوراً رئيسياً في علاج الصدمات والأمراض التي تصيب الإنسان في جميع أنحاء العالم وأهمها النباتات الطبية بسبب الاعتراف المتزايد بالمنتجات الطبيعية، ومن هذه البدائل الطبيعية نبات الكراوية.

نبات الكراوية *Carum carvi L* نبات عطري يتبع الفصيلة الخيمية *Apiaceae (Umbellifera)* وهو من النباتات الحولية الشتوية والنوع الاقتصادي السنوي، الموطن الأصلي للكراوية هو أوروبا، وغرب آسيا، وشمال أفريقيا، وتنتشر زراعتها أيضاً من شمال أوروبا إلى مناطق البحر الأبيض المتوسط، وروسيا، وإيران وأمريكا الشمالية، وأستراليا والصين وتركيا، وتعتبر هولندا أكثر الدول المصدرة [7]، ويزرع من أجل الحصول على ثماره التي يتراوح إنتاجها بين 600-2500 كغم. هكتار [6] التي تدخل في صناعة التوابل والمواد الغذائية والأدوية [9] أو لزيتها الطيار الذي يدخل في الصناعات الدوائية ومدر للبول وطاردا للغازات [8]، ومضاد للتشنج والكوليسترول [10]، ويستخدم كغسول للحم وكذلك مضاد للجراثيم وفي صناعة العطور وتثبيط نمو الفطريات أثناء التخزين [12]. ويتأثر نمو النباتات بالعديد من العوامل منها عوامل وراثية كالصنف ومنها بيئية كالضوء والحرارة والرطوبة والملوحة [11]، ومنها زراعية مثل موسم الزراعة [14]، والسماذ النتروجيني [13]. وقد تم اختيار نبات الكراوية لأنه من مضادات الأكسدة والذي يعزى إلى حد كبير إلى وجود كحولات مونوتربين لينالول، الفلافونيدات [15]. ويعد التقييم الدقيق لوظيفة الكلى أمراً بالغ الأهمية لتحديد الجرعات الدوائية المناسبة للمركبات التي تفرز عن طريق حساب معدل الترشيح الكبيبي *Glomerular filtration rate*. يمتلك الجسم زوجاً من الكلى تشبه حبة الفاصوليا كبيرة، حمراء اللون، طولها حوالي 12 سم، وتلعب الكلى دوراً حيوياً لأنها تقوم بتصفية الدم، وتحافظ على التوازن، وتزيل المواد السامة من الجسم، والإنسان يكون أكثر عرضة للإصابة بأمراض الكلى خصوصاً مرض الكلى المزمن إذا كان يعاني من مرض السكري أو ارتفاع ضغط الدم لأنها من الأسباب الرئيسية للإصابة بها [16] ولغرض التقليل من الآثار الضارة لعقار الهيدروكسي كلوروكوين على الجسم باستخدام نبات الكراوية فقد هدفت الدراسة الحالية إلى بيان تأثير استعمال عقار الهيدروكسي كلوروكوين بالجرعتين العلاجية وفوق العلاجية (السامة) في التركيب النسجي الكلى مع بيان تأثير العقار على بعض المعايير الكيموحيوية (وظائف الكلى) وتقييم مدى الاستجابة الكيموحيوية للكلى عند تجرير الحيوان بالمستخلص المائي لنبات الكراوية وكذلك معرفة مدى الاستجابة الكيموحيوية للكلى عند تجرير الحيوان بالعقار تم بالمستخلص المائي لنبات الكراوية.

المواد وطرائق العمل

استعملت المواد الكيميائية مثل الكلوروفورم ذا المنشأ الصيني مع كحول الإيثانول والزايلين مع شمع البارافين وصبغتي الأيوسين والهيما توكسيلين وكليسيرول.

طريقة الاستخلاص

تم جمع النبات من المواقع المتاحة وغسله جيداً بالماء المقطر لإزالة التلوث وتركها حتى تجف في درجة حرارة الغرفة ثم تأريضها في خلاط منزلي، بعد ذلك أخذ 5 غرام من المسحوق المجفف ووضعت في 250 مل من الماء المقطر مع التقليب لمدة 3 ساعات عند 110 درجة مئوية. تم تمت تصفية مستخلص نبات الكراوية باستخدام أوراق ترشيح، وتم فصل الجزيئات الكبيرة باستخدام جهاز الطرد المركزي. بعد ذلك تم الحصول على العينة المجففة النقية عن طريق تسخين طبق بتري تحت لوح التسخين والحصول على مسحوق ناعم ويكون جاهز للاستعمال [17,18]. الشكل (1) يوضح خطوات استخلاص نبات الكراوية

Green synthesis of *Carum carvi*

The first stage




The sample were collected from available sites and then washed thoroughly with deionized water (D.W.) to remove contamination

The second stage



dry at room temperature. Then these plants were ground using a home blender

The third stage



5 g of the dried powder was dispersion in 250 mL of D.W.

The fourth stage



stirring for 180 min at 110 °C. Then extract was filtered and separated using centrifuge. dried sample by heating petri dish under hotplate to get fine powder.

الشكل 1: يوضح خطوات استخلاص نبات الكراوية

تهيئة الحيوانات المختبرية

أستعمل في هذه الدراسة (30) حيوان من أنثى الجرذان البيض المختبرية، معدل اوزانها من (190-200) غم وبعمر 3 أشهر تقريباً وكانت بصحة جيدة، تم الحصول على العينات من البيت الحيواني التابع لكلية الطب البيطري في جامعة تكريت، وتمت تربيتها في البيت الحيواني التابع لكلية نفسها، وتركت لمدة أسبوع للتعايش مع الظروف المختبرية من حيث التهوية ودرجة الحرارة، وقد أعطيت الحيوانات عليقة خاصة والتي كانت محتوياتها الحنطة 35%، الذرة الصفراء 25%، ملح الطعام 1%، طحنت العليقة مع بعضها وخلطت مع بعضها بصورة جيدة ويضاف إليها الماء لتصبح عجينة متماسكة. ثم قطعت الى كتل صغيرة ووضعت في المكان المخصص للطعام في الاقفاص، بالإضافة الى توفر الماء بشكل دائم اذ تم وضعه في قناني خاصة بلاستيكية [19].

العقار الدوائي المستعمل

تم الحصول على عقار الهيدروكسي على شكل أقراص فموية من قبل شركة برستل وكل قرص حاوي على 200 ملغم من العقار، طحن القرص باستخدام هاون خزفي ثم أضيف إليها الماء المقطر لتحضير التركيز المستخدم في الجرعة اليومية، تم تجريب الجرذ عن طريق الفم بواسطة التغذية الانبوبية وبمساعدة حقنة تجريب. وتم حساب تركيز الجرعة العلاجية من خلال ضرب تركيز الجرعة في وزن الحيوان الذي يتراوح من 190-200 غم، وكانت النتيجة 1.5 ملغم/كغم للجرذ يومياً، وحسب تركيز الجرعة فوق العلاجية (3 ملغم/كغم) [20].

جمع العينات وتهيئتها

تم الحصول على بذور نبات الكراوية من المعشب جاهزة، وتم حساب الجرعة المستخدمة لمستخلص نبات الكراوية على أساس وزن الجسم [21].

تصميم التجربة

وزعت الحيوانات المستعملة في الدراسة عشوائياً على (5) مجموعات لعقار الهيدروكسي كلوروكوين مع مستخلص نبات الكراوية فضلاً عن المجموعة الضابطة، مع مراعاة ان تكون اوزان كل مجموعة متساوية قدر الإمكان قبل بدء الدراسة، وتم حساب الجرعات بالاعتماد على المصدر وقد تم تقسيمها الى عدة مجموعات، تضمنت (5) مجاميع فضلاً عن المجموعة الضابطة، وكل مجموعة متكونة من (5) جرذان، حيث تضمنت المجموعة الأولى وهي المجموعة الضابطة (5) جرذان أعطيت الغذاء والماء يومياً، والمجموعة الثانية تضمنت المجموعة العلاجية لعقار الهيدروكسي كلوروكوين المتكونة من (5) جرذان أعطيت عقار الهيدروكسي كلوروكوين بتركيز (1.5 ملغم /كغم)، والمجموعة الثالثة أعطيت الجرعة فوق العلاجية لعقار الهيدروكسي كلوروكوين بتركيز (3 ملغم/كغم) لمدة (30) يوماً، والمجموعة الرابعة المتكونة من (5) جرذان أعطيت مستخلص نبات الكراوية بتركيز (60 ملغم/كغم)، والمجموعة الخامسة تضمنت (5) جرذان أعطيت الجرعة العلاجية لعقار الهيدروكسي كلوروكوين بتركيز (1.5 ملغم/كغم) مع مستخلص نبات الكراوية بتركيز (3 ملغم/كغم)، والمجموعة السادسة تضمنت (5) جرذان أعطيت الجرعة فوق العلاجية لعقار الهيدروكسي كلوروكوين بتركيز (3 ملغم/كغم) مع مستخلص نبات الكراوية بتركيز (60 ملغم/كغم).

الاختبارات الكيموحيوية

تقدير تركيز البوريا في مصل الدم يتم تحديد تركيز البوريا في مصل دم الجرذان بالطريقة المعتادة في مجموعة التحليل المعدة من قبل شركة الفرنسية الصنع BIOLABO.

تقدير تركيز الكرياتينين في مصل الدم ويتم تحديد تركيز الكرياتينين في مصل دم الجرذان بالطريقة المعتادة في مجموعة التحليل المعدة من قبل شركة الفرنسية الصنع BIOLABO.

تشريح الحيوانات بعد انتهاء مدة التجربة خدرت الحيوانات بمادة الكلوروفورم، وتم تثبيت أطرافها الامامية والخلفية بالدبابيس وتم تشريح الحيوانات من بداية الجوف البطني بواسطة مقص حاد وسحب الدم مباشرة بالطعنة القلبية باستعمال حقنة طبية ذات سعة (5) مل، ووضع الدم، بعد ذلك تم استئصال الكلى وغسلت هذه الانسجة بالمحلول الفسليجي. ومن ثم تحضير المقاطع النسجية حسب طريقة الحاج (2010) في مختبر علوم الحياة / كلية العلوم / جامعة تكريت وعلى النحو التالي: -التثبيت Fixation تم تثبيت الكلى مباشرة باستخدام مثبت الفورمالين بتركيز (10%) لمدة (48) ساعة ومن ثم الغسل washing بعد ان تم حفظ العينات لمدة (48) ساعة تم غسلها بعد ذلك بالماء الجاري. ومن ثم الأنكاز dehydration تم تمرير العينات بعد ان تم غسلها بتركيز تصاعدي من الكحول الايثيلي (70%، 90%، 96%، 100%) وذلك لإزالة الماء بشكل تدريجي من الانسجة، وكانت المدة المطلوبة لكل تمريرة نصف ساعة، مع تكرار الخطوة الأخيرة مرتين لإزالة الماء تماماً من الانسجة. Clearing روقت العينات باستعمال الزيلين، إذا تم

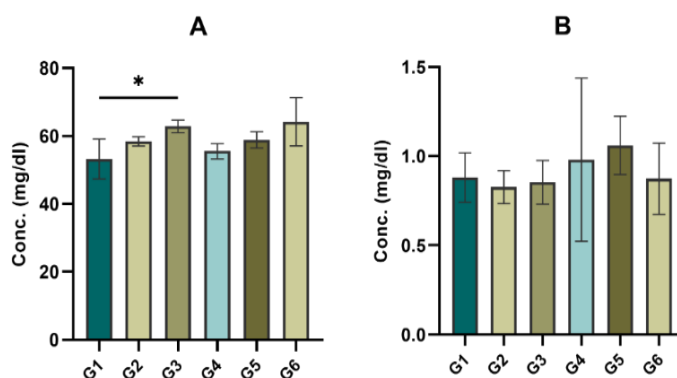
وضع العينات فيه، ووضعت داخل الفرن بدرجة حرارة (60). طُمرت العينات بنوع الشمع نفسه الذي تم استخدامه في التشريب، وذلك عن طريق سكب بهدوء في قالب حديدي، وترك الشمع ليبرد ويتصلب ثم أزيل من القالب. ومن ثم التشذيب والتقطيع **Trimming and** تم إجراء التشذيب بواسطة شفرة حادة، ثم تم وضع القالب على الحامل المثبت على المشرح الدوار (5 مايكرومتر، ثم تم نقل الشرائط إلى الحمام المائي بدرجة حرارة (، ثم تم وضع المقاطع على شرائح زجاجية بعد مسحها بوسط التحميل المحضر بإضافة بياض البيض مع كليسيرون (اذ تم مزجها في ورق و ثم رشح المزيج عدة مرات باستعمال عدة طبقات من الشاش الطبي، وجمع الراشح في قنينة محكمة الغلق ومن ثم وضعت في الثلاجة لحين الاستعمال بعد إضافة (1)غم من بلورات الثايمول إليها لمنع التعفن، ثم وضعت الشرائح على صفيحة ساخنة درجة حرارته وتركت لتجف **Staining** استعمال ملون الهيماتوكسيلين هارس والايوسين ولونت المقاطع النسجية وفقا لطريقة (Huma son (1997) وكما يأتي: مررت الشرائح النسيجية بالزايلين ولمدة 10 دقائق لكل تغيير لإزالة الشمع منها، مررت بعدها بسلسلة تراكيز تنازلية من الكحول الايثيلي (70-100%) ثم تم صبغ المقاطع النسجية بمحلول الهيماتوكسيلين لمدة 10 دقائق، ثم غسلت بالماء الجاري لمدة 5 دقائق لتغيير اللون وإزالة الصبغة الزائدة وبعدها لونت بعدها بملون الايوسين لمدة دقيقة. ووضعت الشرائح بسلسلة تراكيز تصاعديّة من الكحول الايثيلي (70-100%). ووضعت بعدها في اواني تحتوي على الزيلين لمدة 10 دقائق لغرض الترويق. بعد ان تم تلوين المقاطع النسيجية وتجنيفها تم تغطيتها بوسط التغطية (DPX) وغطيت الشرائح النسيجية بغطاء الشريحة، بعد ذلك جففت الشرائح بوضعها على الصفيحة الساخنة وحفظت بصناديق خاصة بها. وتم إجراء الفحص النسجي والتصوير المجهرى عن طريق **Motic BA210 Digital Biological Microscope**

التحليل الاحصائي

أجري التحليل الاحصائي باستخدام برنامج **Graphed pad Prism** الاصدار 8. أجري تحليل التباين الثنائي **ANOVA** ثنائي الاتجاه مع تحليل بعدي باستخدام اختبار توكي للمقارنات المتعددة لتحديد الفروق في وزن الجسم بين مجموعات المعالجة على مدار 30 يوماً.

النتائج والمناقشة

تبين نتائج الشكل (2) تأثيرات العلاجات المختلفة على حيوانات التجربة.

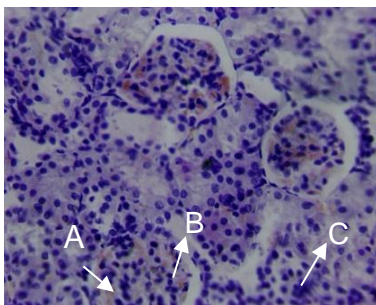


الشكل 2: يبين نتائج تأثيرات العلاجات المختلفة على حيوانات التجربة.

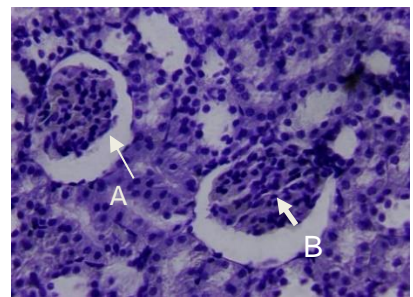
المجموعة الأولى (مجموعة السيطرة) / أظهر الفحص المجهرى احتواء قشرة الكلية على كبيبات كلوية مفصصة جزئياً محاطة بحيز محفظي ضيق ومحفظة بومان، مع وجود النبيبات المتلوية البعيدة المبطنة بخلايا مكعبة بسيطة ويبين الشكل (3) مقطع نسجي لكلية مجموعة السيطرة. والمجموعة الثانية/ عقار الهيدروكسي كلور وكوين (الجرعة العلاجية) أظهرت النتائج انكماش الكبيبة وتوسع المسافة بين الكبيبة ومحفظة بومان وحدث تضيق انبوبي وزيادة في الخلايا الالتهابية ويبين الشكل (4) مقطع نسجي لكلية من مجموعة الجرعة العلاجية. اما في المجموعة الثالثة / الجرعة الفوق العلاجية لعقار الهيدروكسي كلوروكوين أظهرت النتائج حدوث تجزئة (تفتت) في الكبيبة الكلوية، وحدث انسلاخ للمحفظة من سطحها، وتضيق الفراغ الموجود بين النبيبات الكلوية، وتنخر الكبيبة الكلوية ويبين الشكل (5) مقطع نسجي لكلية من المجموعة المعالجة. وقد أظهرت المجموعة الرابعة لمستخلص نبات الكراوية حدوث

تنخر في الخلايا الظهارية المحيطة بالكبيبة الكلوية، ويبين الشكل (6) مقطع نسجي لكلىة معاملة بمستخلص نبات الكراوية. والمجموعة الخامسة تضمنت الجرعة العلاجية لعقار الهيدروكسي كلوروكوين مع مستخلص نبات الكراوية نرف دموي في الكبيبة الكلوية مع حدوث تجزئة للكبيبة الكلوية الشكل (7) المجموعة الخامسة نسجي لكلىة جرد والمعاملة بمستخلص نبات الكراوية مع الجرعة العلاجية لعقار الهيدروكسي كلوروكوين. وفي المجموعة السادسة انسلاخ عدد من الخلايا الظهارية، وضمور الكبيبة الكلوية ويبين الشكل (8) مقطع نسجي لكلىة جرد من المجموعة السادسة يبين ضمور الكبيبة. لوحظ من نتائج الدراسة الحالية للمقاطع النسيجية أن الكلىة متضررة أو متأثرة بالجرعات المختلفة لعقار الهيدروكسي كلوروكوين ومستخلص نبات الكراوية وذلك من خلال مدى الضرر الذي يحدث في نسجها والانسلاخ والضمور والتضييق الذي وجد في الكبيبات والنيبيبات البولية بدرجات مختلفة، وحصول نرف واحتقانات عديدة في النسيج، وهذا ربما يعود الى التأثيرات الضارة للعقار.

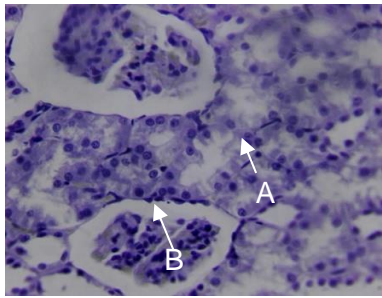
وأكد الباحث ان من أسباب نخر النيبيبات الكلوية تشمل التسمم والتحلل وموت الخلايا الظهارية للنيبيبات الكلوية نتيجة عدم تلقي كمية كافية من الاوكسجين [22]. وتعتمد فعاليته الايضية على كمية الاوكسجين التي تزودها بها الاوعية الدموية، وأي ضرر يلحق بالأوعية الدموية مثل نخرها وتضييق الشريان الكلوي يؤدي الى اضطراب تدفق الدم وبالتالي انخفاض امدادات الاوكسجين اليها. واتفقت نتائج دراستنا الحالية من حيث تنكس النيبيبات الكلوية للمجموعة المعاملة بالجرعة العلاجية لعقار الهيدروكسي كلوروكوين مع نتائج [24]، وكذلك اتفقت النتائج من حيث التنخر والاحتقان الدموي [23]، وكذلك اتفقت النتائج من حيث ضمور الكبيبة مع نتائج الباحث عند تجريب ذكور الجرذان بجرعة الهيدروكسي كلوروكوين 3.5 ملغم/كغم لمدة 4 أسابيع. نستنتج من دراستنا الحالية أن مستخلص الكراوية لم تؤثر بشكل ملحوظ على المؤشرات الحيوية لوظائف الكلى خلال الفترة الزمنية التي تم اختبارها. تنفق نتائج دراستنا الحالية [25] حيث أظهرت تحسين البنية النسيجية المرضية للأنابيب الكلى، ولوحظ تحسن في وظائف الكلى بعد معالجة الجرذان البيض بمستخلص بذور الكراوية، وزيادة كبيرة في مضادات الاكسدة، وظهرت نتائج المتغيرات الحيوية في مصل الجرذان بعد المعالجة. وكان مستوى الكرياتينين في الدم نفس القيمة في مجموعة السيطرة. ولقد لوحظ الباحث [26] عدم وجود ضرر نسجي، وحدث التهاب ارتشاح خلايا الدم البيضاء. وبينت نتائج الفحص المجهرى تنكس الكلىة وكذلك وجد ان بعض الخلايا المكونة للنيبيبات الكلوية ظهرت كبيرة الحجم واتفقت الدراسة مع نتائج الباحث [27]. عند تجريب ذكور الجرذان بتركيز 3.5 ملغم/كغم عن طريق الفم، إذا تكون الخلايا كبيرة الحجم وظهور تنكس كبيبي وأنوبيا مع تسلل خلوي هائل ونزيف في الانسجة الخلالية مع تغيرات مرضية طفيفة، وأظهر حماية ضد اعتلال الكلىة. وذلك بسبب مكونات نبات الكراوية كالكارفون والليمونين التي لها نشاط قوي مضاد للأكسدة [28] الى أنه يتراكم عقار الهيدروكسي كلوروكوين في الانسجة، ويمنع عمليات التمثيل الغذائي في خلايا الكلى، ويعزز امتصاصه في الليزوزومات في السيتوبلازم، كما يترسب في الغدد الكظرية. يؤثر بشكل مباشر على وظائف الكلى عن طريق تعديل الأنماط الافرازية للألدوستيرون مما يسبب نقصان او فقدان ايون الصوديوم Na^+ . وأظهر ليو وزملائه أن الاستخدام المساعد لعقار الهيدروكسي كلوروكوين يقلل بشكل كبير من اعتلال الكلىة (. وأشار [29] ظهور تنخر في الانابيب الكلوية وتقرش الخلايا الظهارية، وتوسع الانابيب الكلوية، واحتقان الاوعية الدموية هي السمة البارزة وكانت شدة النخر الانبوبي في الكبيبات الكلوية خفيفة عند المقارنة بين مجموعات السيطرة والمجموعات العلاجية لعقار الهيدروكسي كلوروكوين، يبدو ان الانسجة قد استعادت وضعها الطبيعي بمساعدة المستخلص العشبي. قد يشير هذا الى الدور الوقائي لنبات الكراوية في الحفاظ على وظيفة الانسجة ومورفولوجيتها ضد الاضرار المحتملة الناجمة عن الجرعة الأعلى من عقار الهيدروكسي كلوروكوين.



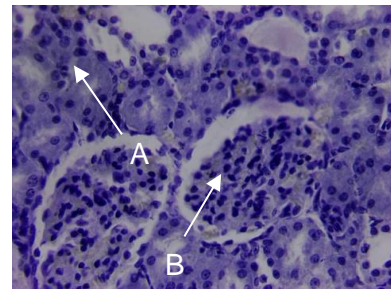
الشكل 4: مقطع نسجي لكلىة من مجموعة الجرعة العلاجية،



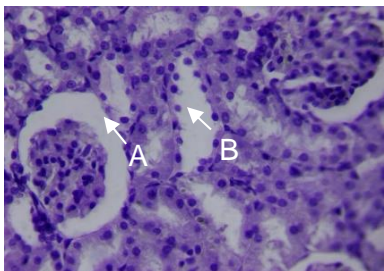
الشكل 3: مقطع نسجي لكلىة مجموعة السيطرة،



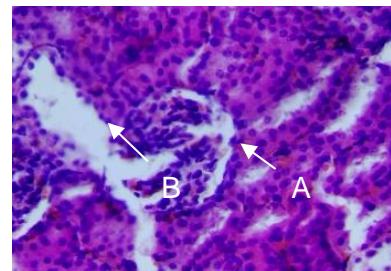
الشكل 6: مقطع نسجي لكلىة معاملة بمستخلص



الشكل 5: مقطع نسجي لكلىة من المجموعة المعالجة،



الشكل 8: مقطع نسجي لكلىة جرد من المجموعة السادسة يبين



الشكل 7: المجموعة الخامسة نسجي لكلىة جرد من مقطع ضمور الكبيبة

ويبين الجدول 1 نتائج المتغيرات الكيموحيوية في المصل بعد العلاج .

الجدول 1: المتغيرات الكيموحيوية في المصل بعد العلاج

Urea test	Creatinine test	اسم المجموعة
60	0.72	مجموعة السيطرة
50.4	0.96	مجموعة السيطرة
49.2	0.96	مجموعة السيطرة
60	0.88	مجموعة الجرعة العلاجية للعقار
57.6	0.88	مجموعة الجرعة العلاجية للعقار
57.6	0.88	مجموعة الجرعة العلاجية للعقار

Urea test	Creatinine test	اسم المجموعة
61.2	0.88	مجموعة الجرعة الفوق العلاجية للعقار
62.4	0.72	مجموعة الجرعة فوق العلاجية للعقار
64.8	0.96	مجموعة الجرعة فوق العلاجية للعقار
74.4	1.5	مجموعة مستخلص نبات الكراوية
54	0.64	مجموعة مستخلص نبات الكراوية
58	0.8	مجموعة مستخلص نبات الكراوية
61.2	0.88	مستخلص نبات الكراوية مع الجرعة العلاجية للعقار
58.8	1.2	مستخلص نبات الكراوية مع الجرعة العلاجية للعقار
56.4	1.1	مستخلص نبات الكراوية مع الجرعة العلاجية للعقار
72	1.1	مستخلص نبات الكراوية مع الجرعة فوق العلاجية للعقار
58.2	0.72	مستخلص نبات الكراوية مع الجرعة فوق العلاجية للعقار
62.4	0.8	مستخلص نبات الكراوية مع الجرعة فوق العلاجية للعقار

تأثير عقار الهيدروكسي كلوروكوين على الأعضاء (الكلى) بالجرعتين وباستخدام تقنية كروماتوغرافيا الغاز-السائل GC تم تشخيص عدة مركبات E-15- (E) 2-Decenal, (z),2-Decenal, (E) E-15- (Oxacyclotetradecane-2,11-dione, 2-Decenal, (z),2-Decenal, (E) E-15- .Heptadecenal,2-Undecenal, n-Tridecan-1-ol)

References

1. Susa, S.T., Hussain, A., & Peruses, C.V. (2023). Drug Metabolism.in State Pearl. State Pearls publishing.
2. Lewis, p.R., Karpa, D., &Felix, T.M. (2015). Adverse Effects of Common Drugs: Adults. FP essential,436,23-30.
3. Habboush, Y., & Guzman,N.(2023).Antibiotic Resistance.in Stat Pearls(internet). Treasure Island (FL): Stat Pearl Stat Pearls publishing.
4. Fantini, J.; Di scale, C.; Chahinian, H. and Yahi N. (2020). Structural and molecular modelling studies reveal anew mechanism of action of hydroxychloroquine against SARS-COV-2- infection international journal of agents ,55(5).105960.
5. Hajlaoui, H., Arraouadi, S., Noumi, E., Aouadi, K., Adnan, M., Khan, M.A., Kadri, A., & Snoussi, M. (2021). Antimicrobial, Antioxidant, Antidiabetic, Anti- Acetylcholinesterase, Antidiabetic, and Pharmacokinetic Properties of carum carvi L. and in Combination. Molecules (Basel, Switerzerland), 26(12), 3625.
6. Kamenik, J. (2001). The basics of caraway crop management (in Czeech). Urda 3:1-31
7. Dyduch, J.; Najda and N.Brozozowski(2006).Growth and chemical content of caraway (carum carvi L) in the first year of cultivation Folia Horti sup.,1:108-112.
8. Attokaran M (2017). Natural food flavors and colorants. New Jerset: Wiley; pp107-109
9. Keshavarz, A., Minaiyan, M., Ghannadi, A., &Mahzouni,P.(2013).Effect of carum carvi L.(caraway)extract and essential oil on TNBS-induced colitis in rats. Research in Pharmaceutical sciences ,8(1),1-8.
10. Paudal, P. N., Setzer, W. N., & Gyawali, R. (2022). Chemical Composition, Enantiomeric Distribution, Anti-microbial and Antioxidant Activities of Organum Majorana L.Essential oil from Nepal .Molecules (Basel, Switzerland),27(18),6163.
11. Osman, Y. A. H. (2009). Comparative study of some agricultural treatments effect on plants growth, Yield and chemical constituent of some fennel varieties under Sinai condition. Journal of agriculture and Biological sciences,5(4):541-554.
12. Zouirech, O., Alyousef, A.A., El Barnossi, A., El Moussoui. A., Bourhia, M., Salamatullah, A. M., Lyoussi, B., & Derwich, E. (2022). Phytochemical Analysis and Antioxidant, Antibacterial, and Antifungal Effects of Essential oils of Block caraway (Nigella sativa L.) Seeds against Drug-Resistance Clinically Pathogenic Microorganisms. Bio Med research international, 5218950.

13. Ben Miri, Y., & Djenane, D. (2018). Evaluation of Protective impact of Algerian Cuminum Cyminum and Coriandrum sativum Essential oils on *Asperigullus flavus* Growth Growth and Aflatoxin Production. *Pakistan journal of biological science: PHBS*, 21(2),67-77.
14. Caraway. (2022).in *Drugs and Lactation Database (Lact Med®)*. National institute of Child Health and Human development.
15. Filler, G., Yasin, A., Yasin, A., & Medeiros, M. (2014). Methods of assessing renal function *Paediatric nephrology (Berlin, Germany)* ,29(2),183-191.
16. D. Gupta, P. Chauhan, (2017). "Green synthesis of silver nanoparticles involving extract of plants of different taxonomic groups". *J Nano med Res*, 5(2).
17. M.I. Rahmah, E. T. Garallah, (2022)" Preparation of Copper oxidase/polyvinyl alcohol Nano coating with antibacterial activity". *Chemical Data Collections*,39.100869.
18. Nair, and Jacob, S., (2016). A simple practice guide for dose conversion between animals and human. *Journal of Basic and Clinical Pharmacy*,7(2),27-31
19. Abd el-Wahab A, Hashem Abdel-Razik AR, Abdel Aziz RL, *Asian Pac, J, Trop (2023). Medication; 10:1123-1133.*
20. Aluwaili, M., Jarrar, B., Jarrar, Q., Alruwali, M., Goh, K. W., Moshawih, S., Ardianto, C., & Ming L.C. (2023). Hydroxychloroquine Toxicity in the Vital Organs of the Body: in Vivo Study. *Frontiers in bioscience (Landmark edition)*, 28(7), 137. <http://doi.org/10.31083/j.fb12807137>.
21. AkacyA, Nguyen Q, Edelstein CL (2009). Mediators of inflammation in acute kidney injury. *Mediators of inflammation*. 137072.
22. Asif Mohammed (2012). A brief study of toxic effects of some medicinal herbs on kidney *.Adv. Biomedical Research ;44:1-5*
23. Costa RM, Martul EV, Reboredo JM, Cigar ran S(2013). Curvilinear bodies in hydroxychloroquine-induced renal phospholipidosis resembling Fabry disease *.Clinical Kidney J;6(5):533-536.*
24. Conour L A. (2006). Preparation of animal for research-issue to consider for rodents and Rabbits *ILAR 47:385-390*
25. Hickson LJ, Crowson CS, Gabriel SE, McCarthy JT, Matteson EL (2016) Development of reduced Kidney function in rheumatoid arthritis. *Am J Kidney Dis 63:206-213.*
26. Pons-Estel GJ, Alarcon GS, Mc Gwin G Jr, Danila MI, Zhang J, Bastian HM, Reveille JD, VilaLM (2009). Lumina study Group. Protective effect of hydroxychloroquine on renal damage in patients with lupus nephritis: LXV, data from a multi-ethnic US cohort. *Arthritis Rheumatology*.

27. Kamaleeswari, M., & Nalin. (2006). Dose-response efficacy of caraway (*Carum carvi* L). on tissue lipid per oxidant and antioxidant profile in rat colon carcinogenesis. *The journal of pharmacy and pharmacology*, 58(8), 1121-1130.
28. Hukla AM, Bose C, Karadute OK, et al (2015). Impact of hydroxychloroquine on atherosclerosis and vascular stiffness in the presence of chronic kidney disease. *P Los one*;10(9).
29. Webster, A.C., Nagler, E.V., Morton, R.L., & Masson, P. (2017). Chronic Kidney Disease *Lancet* (London,England), 389(10075), 1238-1252. [https://doi.org/10.1016/S0140-6736\(16\)32064-5](https://doi.org/10.1016/S0140-6736(16)32064-5).

The influence of hydroxychloroquine on the histological and physiological structure of the kidneys and the preventive role of caraway in female albino rats

Ahlam Dawood Upied*, Mona Salah Rasheed

Department of Biology, College of Science, Tikrit University, Iraq

Article Information

Received: 19/02/2024

Revised: 11/03/2024

Accepted: 15/04/2024

Published: 30/09/2024

Keywords:

Hydroxychloroquine, histological, physiological, caraway

Corresponding Author

E-mail:

ahlam.dawood@st.tu.edu.iq

Mobile: 07829651330

Abstract

The Current study was Conducted in the animal house and Laboratories of the college of Veterinary Medicine, Tikrit University, starting from the date of (12/10/2023) to (11/11/2023). it Aimed to evaluation of the role of the drug hydroxy chloroquine in causing histological and physiological changes in the kidneys, and the therapeutic role of the caraway plant and its preventive effect in female white rats. It was distributed into 6 groups for 5 animals for each. A Group: the first group, including the control group, was fed a regular diet and water throughout the experiment. The second group was dosed with the therapeutic dose of hydroxyl chloroquine at a concentration of 0.3mg/kg for 30 days. The third group was dosed with the supra-therapeutic dose of hydroxyl chloroquine. The fourth group was dosed with caraway extract at a concentration of 60mg/kg for 30 days. The fifth group was doses the hydroxychloroquine with caraway extract to (30) days. The sixth group was dosed with the supra-therapeutic dose of hydroxyl chloroquine at a concentration of 0.6 mg/kg and caraway extracts for 30 days. After the end of the experiment, the animals were anesthetized and blood was drawn directly from the heart, and these physiological tests of kidney function were performed from blood serum. The results of microscopic examination of histological sections of the kidneys showed thickening of Bowman's capsule, necrosis, and blood congestion.